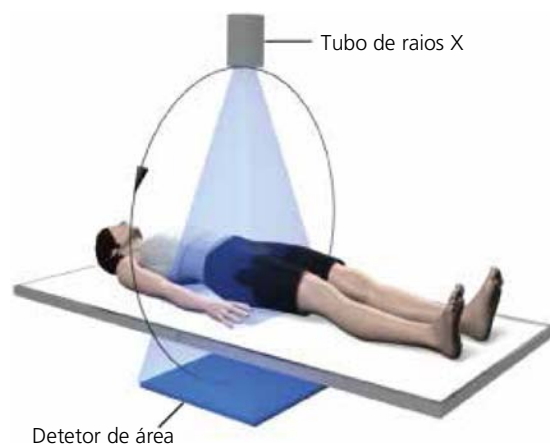


As vantagens da imagiologia volumétrica de feixe cónico em exames ortopédicos das extremidades

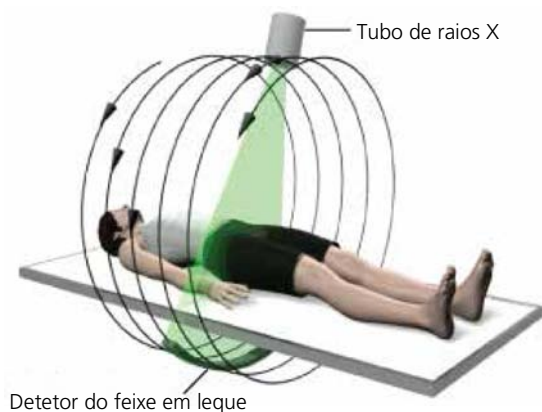
Imagiologia em tomografia computadorizada de feixe cónico para extremidades

A tomografia computadorizada de feixe cónico (CBCT) é uma variante da tomografia computadorizada (TC) tradicional, tendo sido descrita pela primeira vez no final da década de 1970. A principal diferença entre as duas abordagens é o volume do objeto visualizado de uma só vez. Na TC tradicional, é gerada a imagem de um corte estreito do paciente com um “feixe em forma de leque” de raios X. Para se obter um volume alargado da anatomia através da TC, é necessário examinar o paciente diversas vezes através do leque de raios X à medida que vai rodando. Em contraste, na CBCT, um detetor de grande dimensão examina um volume alargado do paciente numa única rotação. (Ver a Figura 1.)

Figura 1: Comparação entre a geração de imagens na CBCT e na TC tradicional



Geração de imagens na CBCT: Um detetor de grande dimensão examina um volume alargado do paciente numa única rotação.



Geração de imagens na TC tradicional: Explora-se uma secção estreita do paciente com um feixe em forma de leque de raios X e múltiplas rotações.

Na reconstrução com a TC tradicional, a resolução espacial do eixo z (a resolução espacial na direção do movimento do paciente), é determinada pela velocidade de translação do paciente através do leque de raios X durante a geração da imagem, combinada com a velocidade de rotação da fonte de raios X em redor do paciente. Nesta direção do eixo z (ou seja, nos planos sagital e coronal), a resolução da TC tradicional é normalmente inferior à do plano x-y perpendicular (ou seja, o plano axial).

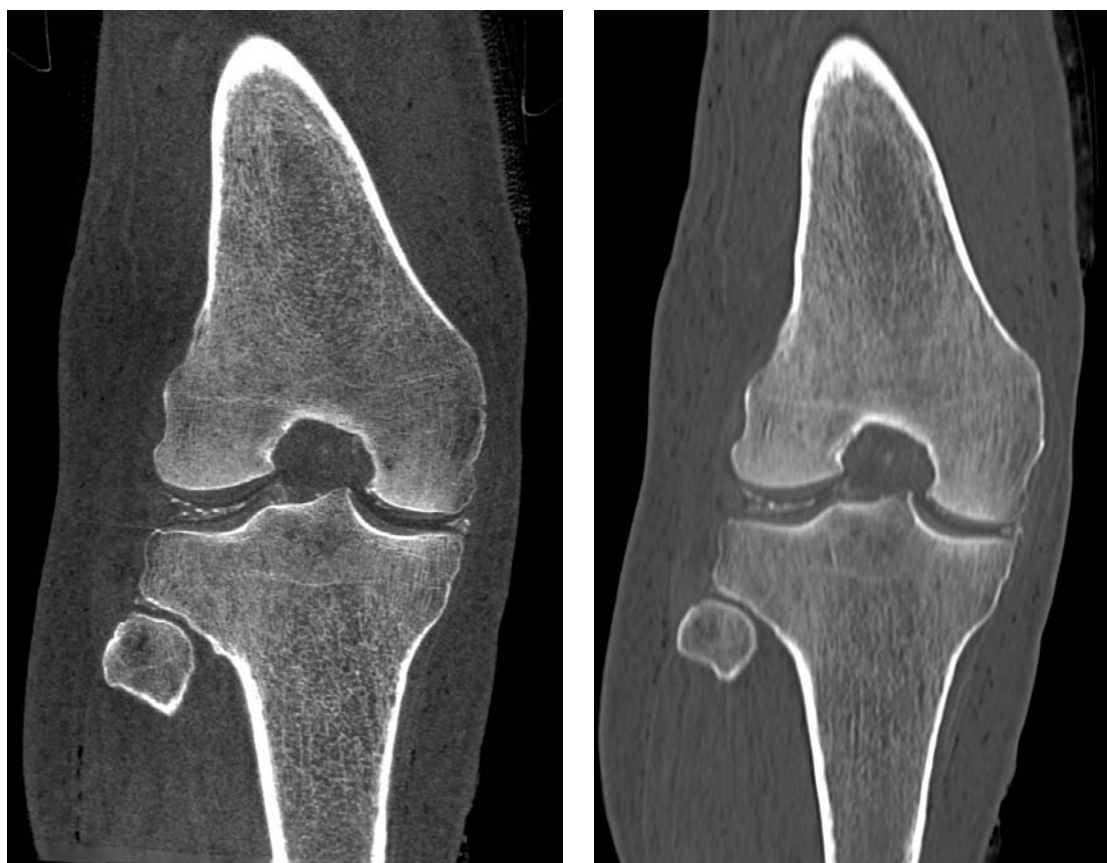Comparemos esta complexa geração de imagens com a CBCT, que oferece uma conceção de sistema mais simples. Na CBCT, não é necessário utilizar tecnologia de “anel deslizante” de alta velocidade. Resulta igualmente numa reconstrução volumétrica com resolução espacial isotrópica nas três direções.

Documento técnico | Imagiologia em tomografia computadorizada de feixe cónico (CBCT)

A Figura 2 mostra a imagem de um joelho de cadáver, adquirida num sistema CBCT experimental em fase de desenvolvimento por parte da Carestream Health, e a imagem do mesmo joelho obtida com uma

TC tradicional. Observe-se a diferença na resolução espacial quando se utiliza um sistema especificamente concebido para a geração de imagens das extremidades.

Figura 2: Imagem CBCT da articulação tibiofemoral do cadáver (lado esquerdo) e imagem da MDCT correspondente da mesma amostra (lado direito)



A CBCT só adquiriu sentido prático recentemente, com a introdução de sistemas de geração de imagens de raios X digitais de alta velocidade e áreas grandes tais como os detetores de painel plano baseados em a-Si:H-. A área grande, a excelente qualidade da imagem, a resolução elevada e a leitura rápida obtidos com estes novos detetores fizeram surgir uma nova gama de sistemas especializados em imagiologia volumétrica. Estes foram concebidos para regiões anatómicas específicas, tais como a radiologia dentária, de otorrinolaringologia (OTL) e mamária e sistemas utilizados em orientação imagiológica em terapias de radiação e

aplicações intraoperatórias. A Carestream está a investigar o uso desta tecnologia especificamente na geração de imagens das extremidades, estando atualmente a efetuar pesquisas com a Universidade John Hopkins e a UBMD Orthopaedics & Sports Medicine.

A geração de imagens TC volumétricas tem normalmente duas fases distintas: a aquisição da imagem e a reconstrução do volume.

O sistema CBCT experimental da Carestream apresentado neste documento foi especificamente concebido para gerar imagens das extremidades (mãos/pulsos,

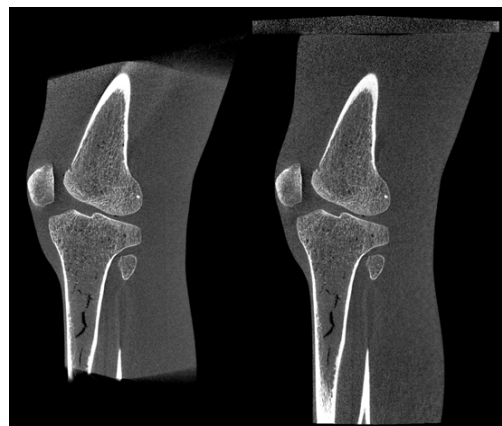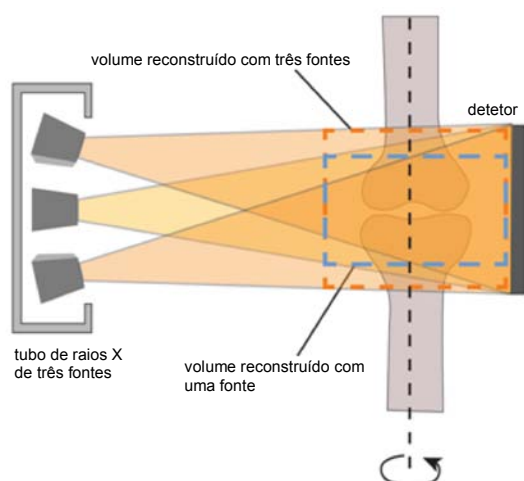
Documento técnico | Imagiologia em tomografia computadorizada de feixe cónico (CBCT)

cotovelos, joelhos, pés/tornozelos) e utilizou diversas funcionalidades exclusivas relacionadas com a aquisição de dados e a reconstrução do volume. Este documento destaca algumas das principais características dos sistemas de imagiologia CBCT para aplicações específicas.

Aquisição da imagem

O sistema **EXPERIMENTAL – NÃO DISPONÍVEL PARA VENDA COMERCIAL** referenciado neste documento, utilizou um detetor de painel plano de alto rendimento e um desenho exclusivo de tubo de raios X com três fontes¹. Este detetor permitiu efetuar a aquisição rápida da projeção dos raios X que ajudou a minimizar o impacto negativo do movimento do paciente. O tubo de raios X de três fontes foi concebido para reduzir o conhecido artefacto de “feixe cónico” que tradicionalmente afeta as reconstruções CBCT de volumes grandes. Este desenho aumentou de forma significativa o volume da reconstrução em relação ao resultado normal obtido com a aquisição tradicional de uma só fonte. (Ver a Figura 3.)

Figura 3: Configuração de três fontes vs. configuração de uma fonte



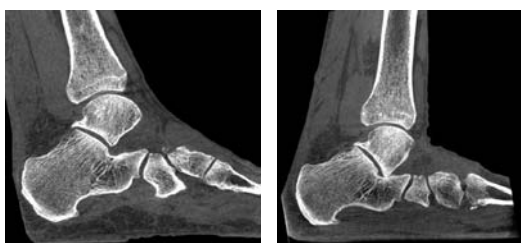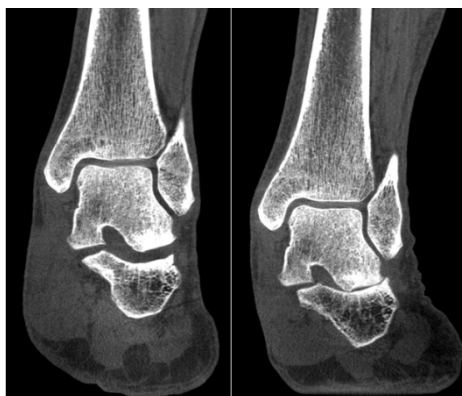A imagem anterior demonstra o volume de reconstrução adicional do eixo Z fornecido pela configuração de três fontes. (imagem do lado esquerdo: uma fonte, imagem do lado direito: três fontes).

Um aspeto menosprezado de inúmeros sistemas CBCT é o fluxo de trabalho do paciente. O sistema protótipo da Carestream abordado neste documento foi concebido tendo a entrada do paciente no volume de imagiologia como uma das suas principais características. Esta “porta de entrada do paciente” patenteada permite preparar facilmente o paciente para as configurações em pé e sentado. Além disso, este desenho permite gerar imagens de um único joelho, pé ou tornozelo numa configuração natural com suporte do peso corporal. A capacidade de determinar com maior precisão a posição relativa e a orientação dos ossos no pé, tornozelo e joelho, em condições de carga realísticas está atualmente em investigação. Consulte a Figura 4 para ver um exemplo de imagens obtidas pelo dispositivo experimental que comparam exames com e sem suporte de peso corporal efetuados ao tornozelo de um paciente e que mostram o estreitamento da articulação tibiotalar.

A geração de imagens de uma extremidade de cada vez reduz igualmente a exposição do paciente a níveis inferiores de dosagem relativamente às dosagens típicas associadas aos sistemas TC tradicionais. (Ver a Figura 5.) Além disso, diversas publicações recentes indicaram que o intervalo típico dos níveis de dose utilizados nos sistemas CBCT (CTDIvol no intervalo de ~5-10mGy) é inferior aos níveis de dose utilizados pelos sistemas TC (CTDIvol~20-50mGy).^{2,3}

Documento técnico | Imagiologia em tomografia computadorizada de feixe cónico (CBCT)

Figura 4: Imagem do pé sem suporte de peso corporal e com suporte de peso corporal



Um configuração natural com suporte de peso corporal permite determinar de forma mais precisa a posição relativa e a orientação dos ossos do pé, tornozelo e joelho, em condições de carga realísticas.

A Figura 5 mostra duas das etapas de posicionamento do paciente, através da porta de entrada, para a realização de um exame em pé ao joelho direito.

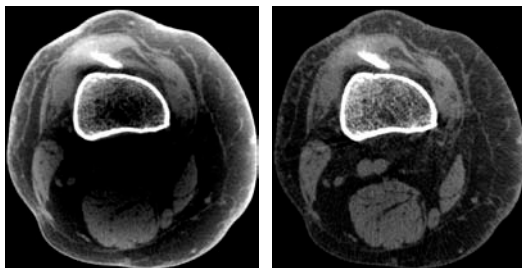
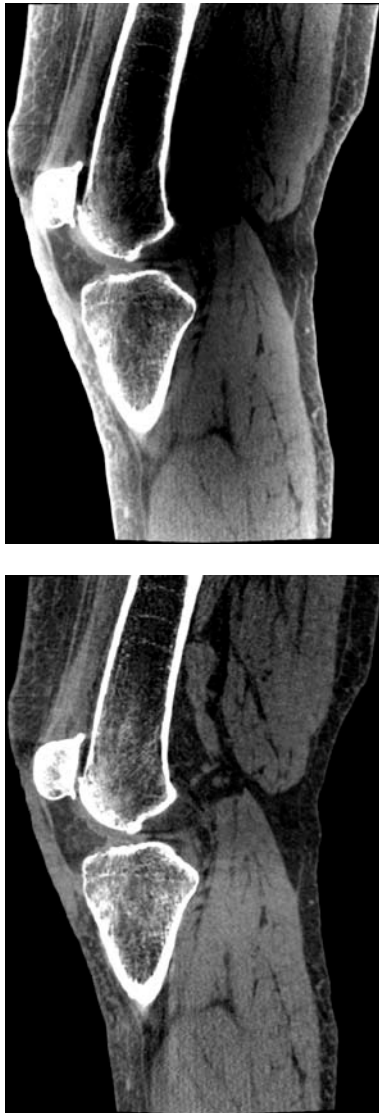A Figura 5 mostra o paciente, momentos antes de se posicionar no volume de aquisição através da porta aberta (imagem superior) e após o fecho da porta (imagem inferior). Os suportes de posicionamento do paciente visíveis na imagem superior ajudam a reduzir o movimento do paciente durante o exame.

Reconstrução do volume

Para criar um volume 3D reconstruído, de elevada qualidade, a partir de um sistema de feixe cónico são necessárias diversas correções. Devido ao volume de maior dimensão obtido de uma só vez, a dispersão dos raios X desempenha um papel mais importante na CBCT do que na TC tradicional. O sistema experimental incorporou um método de correção da dispersão, concebido para eliminar grande parte da dispersão dos volumes reconstruídos. (Ver a Figura 6.)

Documento técnico | Imagiologia em tomografia computadorizada de feixe cónico (CBCT)

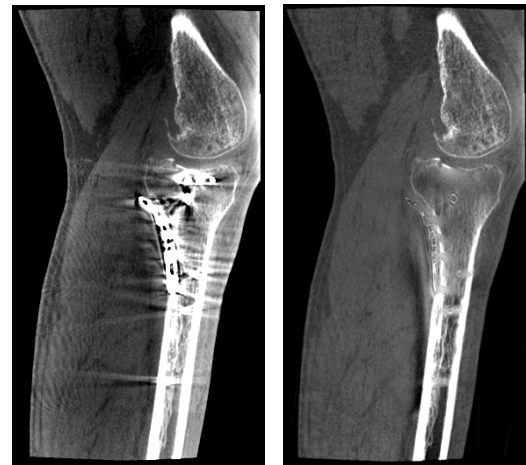Figura 6: Correção da dispersão



A funcionalidade experimental de correção da dispersão foi concebida para eliminar a dispersão dos volumes reconstruídos.

Tal como sucede em qualquer TC tradicional, a presença de objetos altamente atenuantes, tais como implantes metálicos, pode comprometer seriamente a utilidade clínica do volume reconstruído. O sistema experimental utilizou um método proprietário de redução dos artefactos metálicos (MAR), concebido para melhorar a visibilidade da anatomia do paciente situada em redor de componentes metálicos. (Ver a Figura 7.)

Figura 7: Correção de artefactos metálicos



Esta imagem demonstra o efeito que o método patenteado do sistema experimental da Carestream para redução de artefactos metálicos teve na visibilidade da anatomia do paciente em redor de componentes metálicos.

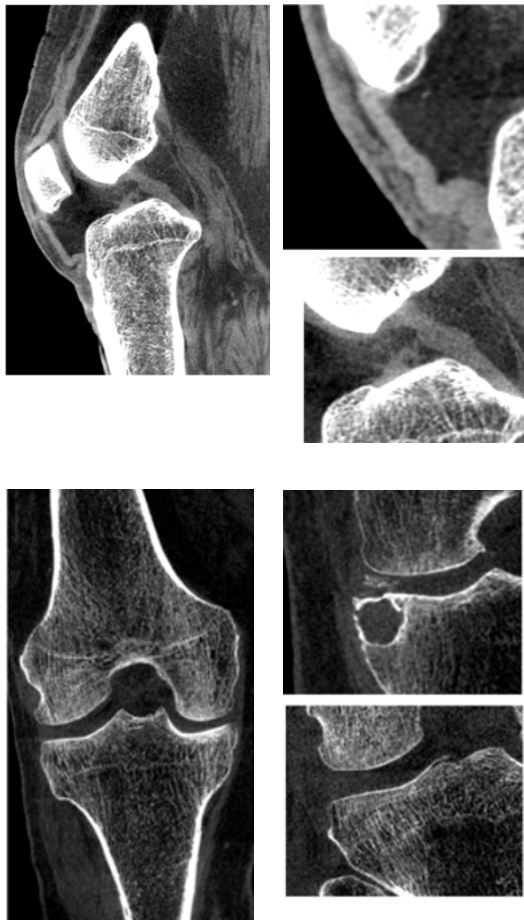Até à data, o método mais comum de reconstrução do volume foi a projecção inversa filtrada (FBP) convencional. Este método requer invariavelmente o uso de diversas abordagens simplificadoras para produzir a reconstrução. Essas abordagens podem comprometer a qualidade da imagem final. Os métodos de reconstrução mais avançados, conhecidos coletivamente como reconstruções iterativas, e que utilizam um método matemático diferente, estão a tornar-se cada vez mais comuns. Quando os dados da CBCT corrigidos de forma precisa são combinados com funcionalidades de reconstrução topo de gama, as imagens daí resultantes apresentam frequentemente uma qualidade

Documento técnico | Imagiologia em tomografia computadorizada de feixe cônico (CBCT)

de imagem superior às obtidas com os protocolos de aquisição de TC e as reconstruções utilizadas em grande escala pela atual comunidade de imagiologia clínica^{2, 4}.

Consulte a Figura 8 para ver um exemplo da qualidade de uma imagem CBCT resultante do exame efetuado a um joelho com suporte de peso corporal. A figura mostra imagens do osso e do tecido mole capturadas com o sistema experimental de CBCT da Carestream durante os estudos de investigação.

Figura 8: Funcionalidades de visualização do osso e do tecido mole da CBCT



A Figura 8 mostra as imagens do osso e do tecido mole obtidas com o sistema experimental de CBCT da Carestream.

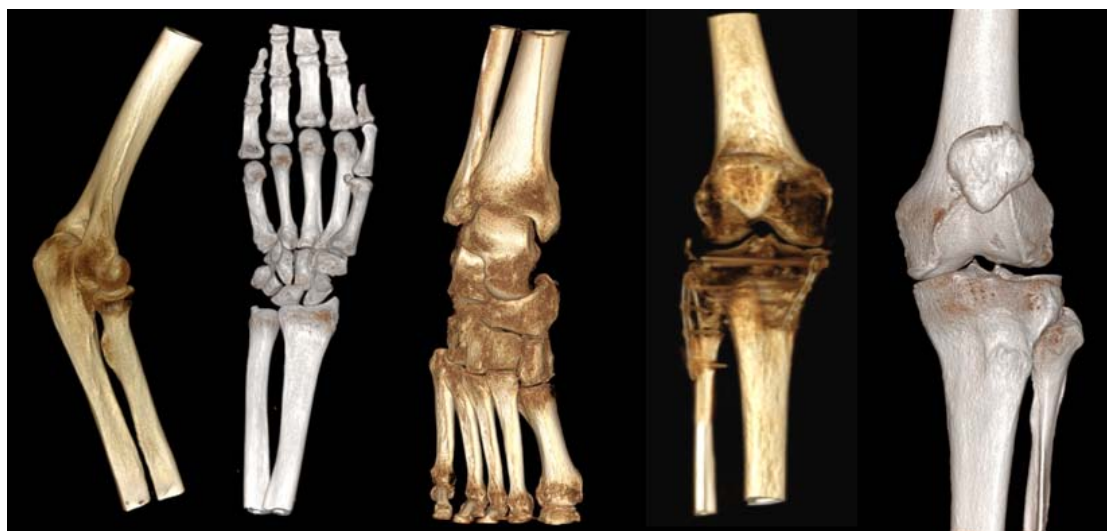Documento técnico | Imagiologia em tomografia computadorizada de feixe cónico (CBCT)

Conclusão

O advento dos sistemas radiológicos CBCT concebidos para dar resposta aos problemas exclusivos de diferentes especialidades clínicas constitui uma promessa de elevado valor. Estes sistemas permitem alargar o uso de imagens tridimensionais de elevada qualidade a uma audiência muito mais vasta do que a anteriormente servida pela TC tradicional. A geração de imagens volumétricas em locais pouco tradicionais vai necessitar de combinar uma área física pequena, um fluxo de trabalho do paciente otimizado, a geração de imagens com suporte de peso corporal e uma reconstrução topo de gama com funcionalidades avançadas de correção da dispersão e de artefactos metálicos – fazendo da CBCT o sistema adequado para o local de tratamento.

A Carestream Health possui uma longa história no campo da imagiologia volumétrica de feixe cónico e está a transportar esses conhecimentos para o campo da imagiologia ortopédica de extremidades. A Carestream, através dos seus estudos de pesquisa e investigação, continua a desenvolver novas características e funcionalidades específicas para a geração de imagens 3D das extremidades em consultórios ortopédicos, centros de traumatologia e clínicas de medicina desportiva, além de departamentos de radiologia e de urgências situados em hospitais. A Figura 9 mostra uma seleção de imagens renderizadas da superfície obtidas por sistemas experimentais da Carestream, que indicam a anatomia que este novo sistema experimental consegue examinar.

Figura 9: Imagens renderizadas da superfície 3D



Documento técnico | Imagiologia em tomografia computadorizada de feixe cónico (CBCT)

Referências

- (1) Zbijewski. et.al. "Dual-energy Imaging of Bone Marrow Edema on a Dedicated Multi-Source Cone-Beam CT System for the Extremities," SPIE Physics of Medical Imaging (2015) 94120V-1 to 6
- (2) Carrino et.al. "Dedicated Cone-Beam CT System for Extremity Imaging," Radiology (2013) 270(3) 816-824
- (3) Koivisto et.al. "Assessment of Effective Radiation Dose of an Extremity CBCT, MSCT and Conventional X-ray for Knee Area Using MOSFET Dosimeters," Radiat. Prot. Dosim. (2013) 157(4) 515-524
- (4) Demehri et.al. "Assessment of Image Quality in Soft Tissue and Bone Visualization Tasks for a Dedicated Extremity Cone-beam CT System," European Radiology (2015) 25(6) 1742-1751